

# Neumomediastino espontáneo en cetoacidosis diabética

Villegas Jara , Geraldine Elsa <sup>a</sup>  
Vega Cordero, Jesús Yuri Iván <sup>b</sup>  
Cruzado Grau, Carlos Segundo <sup>c</sup>

## RESUMEN

El neumomediastino asociado a cetoacidosis diabética es una patología infrecuente y poco documentada. Se presenta el caso de una paciente ingresada por emergencia la cual presentó una cetoacidosis severa acompañada de taquipnea, al examen físico se encuentra el signo de Hamman lo que hace sospechar de neumomediastino; posteriormente es confirmado por tomografía. Es necesario tener al neumomediastino como sospecha diagnóstica en pacientes jóvenes, respiración de Kussmaul, historia de vómitos y dolor torácico. El diagnóstico debe ser corroborado por imágenes mientras que el manejo es el control de la cetoacidosis disminuyendo así la taquipnea.

## Abstract

*Pneumomediastinum associated with diabetic ketoacidosis is a rare and poorly documented pathology. We present a case of patient admitted for emergency who presented severe ketoacidosis and tachypnea. On physical examination, the Hamman's sign was found, which led to suspicion of Pneumomediastinum, later was confirmed by tomography. It is necessary to have Pneumomediastinum as diagnostic suspicion in young patients, Kussmaul breathing, history of vomiting and chest pain. The diagnosis must be corroborated by images, while management is the control of ketoacidosis, thus reducing tachypnea.*

**Palabras clave:** Neumomediastino, cetoacidosis, respiración de Kussmaul, signo de Hamman.

**Keywords:** *Pneumomediastinum, ketoacidosis, Kussmaul breathing, Hamman's sign.*

a. Médico residente de Emergencias y Desastres Clínica Internacional sede Lima.

b. Interno de Medicina Clínica Internacional Sede Lima.

c. Médico Internista del Staff Clínica Internacional Sede Lima

## Introducción

El neumomediastino (PM) se define como la presencia de aire en el mediastino. Se asocia con rotura alveolar que permite que el aire atraviese el haz broncovascular hacia el mediastino <sup>3</sup>.

Las causas más frecuentes implicadas en su aparición son heridas o traumatismos penetrantes, infección por bacterias productoras de gas o rotura esofágica secundaria a vómitos o exploraciones endoscópicas <sup>7</sup>.

El pneumomediastino espontáneo (PME) es el que se produce sin factores desencadenantes aparentes, afectando principalmente a varones jóvenes. Este último constituye una patología poco frecuente, con una incidencia variable que se cifra, como media, en 1 por cada 10.000 ingresos hospitalarios y supone en torno al 1% del total de casos de pneumomediastino <sup>3</sup>.

El neumomediastino causado por Cetoacidosis diabética es muy raro. Hamman informó en 1939 los primeros casos de neumomediastino y en 1969 MacNichol publicaron la asociación entre la cetoacidosis y el neumomediastino espontáneo <sup>4</sup>.

Los artículos publicados acerca de esta patología son limitados, se calcula una prevalencia de 1 en 2400 a 1 en 33000, sin embargo, estos valores pueden ser subestimados debido a la ausencia de estudio de la taquipnea en el proceso de la cetoacidosis <sup>3</sup>.

Debido a su escasa frecuencia y a que sus síntomas pueden conducir a diagnósticos erróneos y exploraciones costosas, creemos interesante recordar esta entidad. Para ello presentamos el caso clínico de una paciente mujer de 18 años con antecedente de Diabetes Mellitus

tipo 1 ingresada por Emergencia por Cetoacidosis diabética y que circunstancialmente se evidencia un neumomediastino espontáneo en las imágenes de Tórax .

## Caso clínico

Paciente femenina de 18 años, con diagnóstico de diabetes mellitus tipo 1 de 12 años de evolución, sin complicaciones crónicas asociadas. El episodio actual que motivó su ingreso por emergencia, Clínica Internacional – Sede Lima, inició 24 horas antes con malestar general, dolor abdominal y vómitos posterior a ingesta de alimentos.

Doce horas antes de su ingreso a emergencia presento disnea y taquipnea, además el dolor abdominal se incrementó irradiándose a la región torácica y lumbar por lo que acudió a emergencia.

Durante la exploración física se la encontró deshidratada, hipoactiva, con tendencia al sueño, con respiración profunda de Kussmaul, taquicardia con frecuencia cardíaca en 118 latidos por minutos, se auscultó signo de Hamman, no se encontraron otros datos relevantes a la exploración.

Los estudios laboratoriales iniciales pusieron de manifiesto una acidosis metabólica con brecha aniónica (Cuadro1), electrocardiograma sin datos relevantes. En la tomografía de tórax (Figura1) se observó enfisema mediastinal a nivel de región de mediastino superior y ambas regiones hiliares, sin evidencia de derrame pleural ni otras alteraciones.

Se estableció el diagnóstico de cetoacidosis diabética y neumomediastino espontáneo.

Se inició hidratación e insulino terapia, la cetoacidosis se corrigió en 18 horas; no obstante,

el signo de Hamman ( auscultación de crujido sincrónico con los latidos cardiacos en área precordial) desapareció a las 48 horas.

**Cuadro 1**

Exámenes de laboratorios relevantes a su ingreso

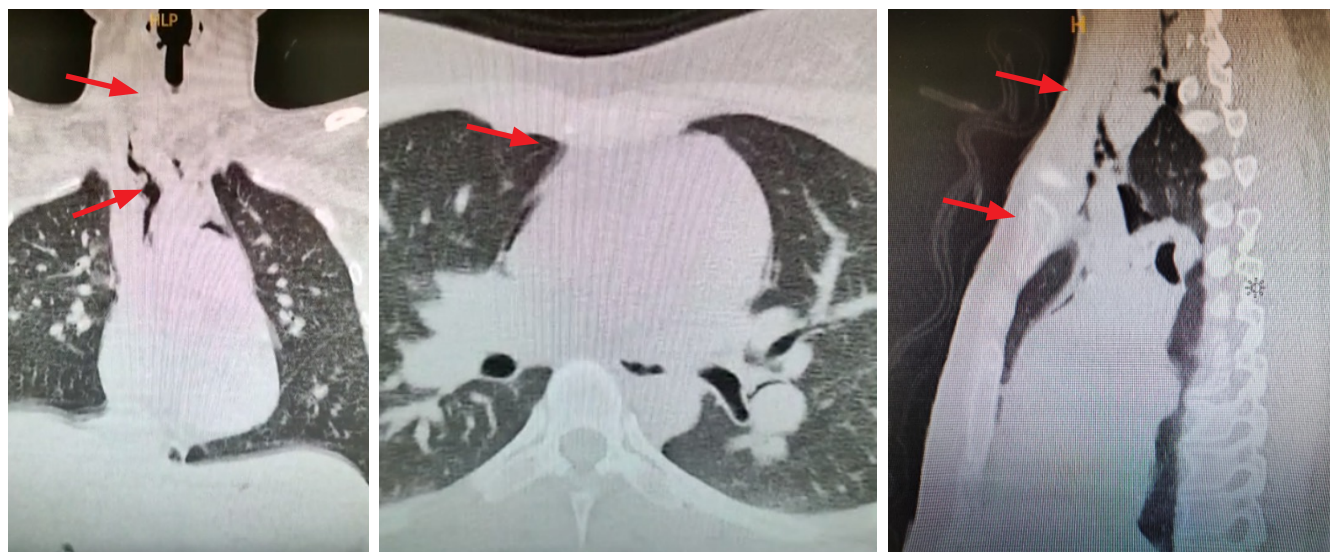Gasometría	
pH	7.049
pCO2	9.3 mmHg
pO2	139.8 mmHg
Déficit de bases	-28.0 mmol/l
Bicarbonato	2.5mmol/l
Osmolaridad sérica	302
Electrolitos séricos	
Sodio	140mmol/l
Potasio	3.5mmol/l
Cloro	114mmol/l
Hemograma	
Hemoglobina	14.2mg/dl
Leucocitos	21.81x10 <sup>3</sup> cel/μl
Plaquetas	474 x10 <sup>3</sup> cel/μl
Bioquímica	
Glucosa	400 mg/dl
Urea	16 mg/dl
Creatinina	0.5 mg/dl

### Discusión

En el neumomediastino, el aire se filtra hacia el mediastino. ya sea directamente o a través del intersticio pulmonar . Al contrario del neumomediastino no espontáneo (NSPM), el Neumomediastino espontaneo ( SPM ) carece de una causa obvia<sup>1</sup>. En la mayoría de los casos, la SPM es autolimitado sin consecuencias graves y normalmente regresiona espontáneamente en unos pocos días <sup>2</sup>.

Diferentes factores se han implicado en su aparición,tales como asma,cetoacidosis diabética, quimioterapia, radioterapia, drogas inhaladas, aumentos bruscos en la presión intraalveolar y actividades relacionadas con la maniobra de Valsalva como la tos y vómitos importantes <sup>6,8,9</sup> .

Otros autores han encontrado relación con la práctica de terminados deportes entre los que destacaría, por su mayor asociación con el cuadro, el submarinismo. Recientemente se han comunicado casos en relación al consumo de



**Figura 1**  
Tomografía de tórax

## Reporte de caso

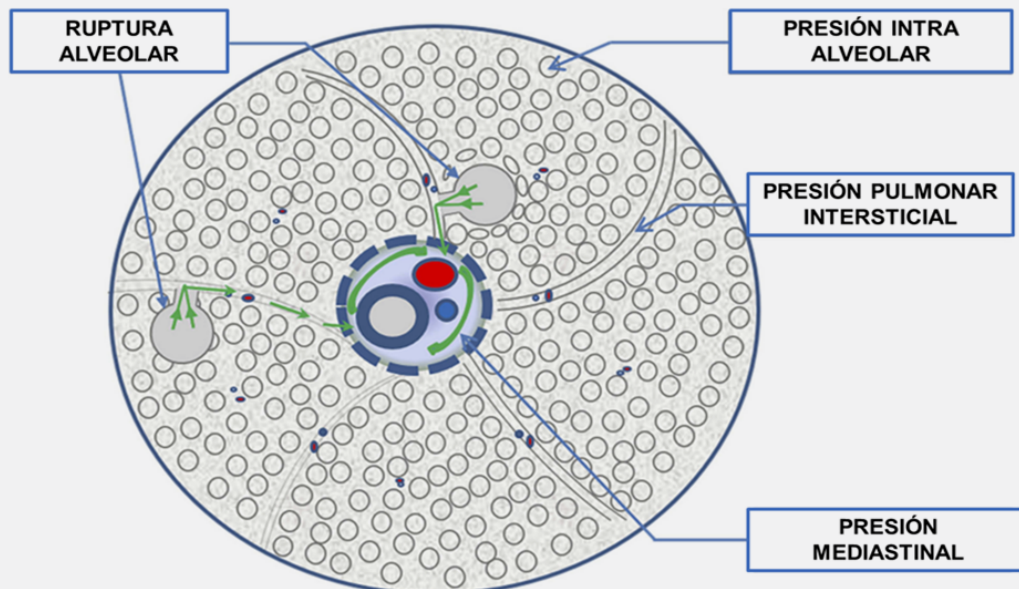
drogas de diseñador el éxtasis o “speed”. También se han comunicado casos en adolescentes con trastornos de la conducta alimentaria, principalmente anorexia nerviosa <sup>4,5</sup>.

Los pacientes suelen ser hombres jóvenes que presentan dolor torácico y retroesternal, disnea, dolor irradiado al cuello y espalda, enfisema subcutáneo, tos o disfagia <sup>9</sup>. El “signo de Hamman”, un sonido sistólico áspero, puede a veces auscultarse precordialmente. Este signo traduce la existencia de aire en el saco pericárdico. Si bien su presencia es altamente sugestiva de PM, sólo está presente en menos de la mitad de los casos. En un porcentaje similar puede observarse la presencia de enfisema subcutáneo, si bien en algunas series este porcentaje asciende hasta el 80% <sup>10</sup>.

La patogenia de la SPM fue descrita en <sup>9,10</sup>.

detalle por Macklin y Macklin considerando como mecanismo primario la hiperinsuflación pulmonar que provoca daño a nivel alveolar, creando así una fuga del aire hacia el intersticio que ingresa al espacio mediastinal, dando lugar al Neumomediastino <sup>5,7,9</sup>.

Por tanto, es poco sorprendente que varios informes han encontrado una coexistencia de SPM y cetoacidosis, que se ha atribuido a la hiperventilación diabética (respiración de Kussmaul) provocada por un aumento del impulso respiratorio secundario a un pH arterial bajo. La vasoconstricción, ya sea actuando sola o en combinación con la hiperinsuflación alveolar, puede aumentar la tensión en los alvéolos marginales adyacentes, causando así una distensión excesiva y fugas de aire en la vaina perivascular y, en última instancia, el mediastino <sup>9,10</sup>.



Patogenia de CAD complicada con PM. En condiciones fisiológicas normales, la presión intraalveolar es  $>$  a la presión intersticial pulmonar y su vez ésta es  $>$  a la presión mediastínica. La respiración de Kussmaul y los vómitos intensos provocan un aumento repentino de la presión intraalveolar ocasionando la ruptura alveolar y el flujo de gas de los alvéolos rotos hacia a la región intersticial pulmonar y el mediastino, lo que resulta en enfisema mediastínico.

En la mayoría de casos, la radiografía de tórax es suficiente para establecer el diagnóstico, si bien se han descrito casos con radiografía aparentemente normal donde el diagnóstico lo ha establecido la tomografía computarizada (TAC), correspondiendo estos casos a aquellos con una menor cuantía de aire en mediastino como en el caso reportado <sup>4,5</sup>.

En todos los pacientes con cetoacidosis diabética habría que realizar una radiografía de tórax, no solo para descartar una infección causante de la descompensación diabética, sino también para valorar la existencia de neumopericardio y neumomediastino <sup>10</sup>.

El manejo se basa en reposo, oxigenoterapia y analgesia. La estancia media hospitalaria de los casos que ingresan, oscila entre los 2-7 días, según las series publicadas. En la gran mayoría de casos la evolución es satisfactoria, siendo infrecuente su recurrencia <sup>7,9,10</sup>.

En el caso presentado, la paciente mostró un cuadro clínico atípico de dolor abdominal con torácico irradiado a la región lumbar, objetivándose el signo de Hamman característico del neumomediastino espontáneo, aunque no siempre podría estar presente.

El pronóstico en general es favorable, la resolución del neumomediastino se logra con la corrección de la cetoacidosis, por lo general, en un periodo de 4 a 25 días<sup>3,9</sup>. En nuestro caso la resolución fue de 2 días.

---

### **Ayudas o fuentes de financiamiento**

Ninguna declarada por los autores

### **Conflictos de interés**

Los autores no reportan conflictos de interés respecto del presente manuscrito.

## Bibliografía

1. Spontaneous Pneumomediastinum in a Patient With Diabetic Ketoacidosis. Weathers, I. S., Brooks, W. G., & Declue, T. Southern Medical Journal, (1995). 88(4), 483-484.
2. Pneumomediastinum, pneumopericardium, and epidural pneumatosis in DKA Pooyan, P., Puruckherr, M., Summers, J. A., Byrd, R. P., & Roy, T. M. Journal of Diabetes and Its Complications, (2004). 18(4), 242-247.
3. Neumomediastino espontáneo, F. J. Ruiz-Ruiz, A. Sampérez, T. Rubio, F. Escolar. An. Sist. Sanit. Navar. 2006; 29 (2): 275-278.
4. Mediastinal emphysema complicating diabetic ketoacidosis: plea for conservative diagnostic approach. Pauw, et al. November 2007, The Netherlands Journal of Medicine, Vol. 65, No.10.
5. Epidural Pneumatosis and Diffuse Soft Tissue Free Air As a Complication of Diabetic Ketoacidosis. William B. Hall and Robert M. Aris. Am J Respir Crit Care Med. Feb 15, 2012. Vol 185, Iss. 4, p e5.
6. Neumopericardio y neumomediastino en un paciente diabético y consumidor de cocaína. Garcipérez de Vargas, F. J., Gómez Barrado, J. J., Luis Moyano Calvente, S., Amaya García, M. J., & Marcos, G.. Endocrinología y Nutrición, (2013). 60(8), e3-e4.
7. Kouritas VK, Papagiannopoulos K, Lazaridis G, et al. Pneumomediastinum. J Thorac Dis. 2015;7(Suppl 1):S44-49.
8. Mediastinal emphysema after long-distance flight with ketoacidosis and underlying diabetes mellitus type 1. G.L. Ardila Pardo et al. Respirology Case Reports, 7 (5), 2019, e00423.
9. Analysing the Clinical Features of Pneumomediastinum Associated with Diabetic Ketoacidosis in 79 Cases. Zhang et al. Diabetes, Metabolic Syndrome and Obesity: Targets and Therapy 2020;13 405-412.
10. New onset diabetes presenting with DKA, spontaneous pneumomediastinum and subcutaneous emphysema: a case series. Aditi Sharma Et al. Practical Diabetes 2020; 37(5): 183-187.

---

### Correspondencia:

Villegas Jara, Geraldine Elsa  
Av. Inca Garcilaso de la Vega 1420 Cercado de Lima  
Médico residente de Emergencias y Desastres  
Clínica Internacional sede Lima

**E-mail:** geral\_1234\_8@hotmail.com